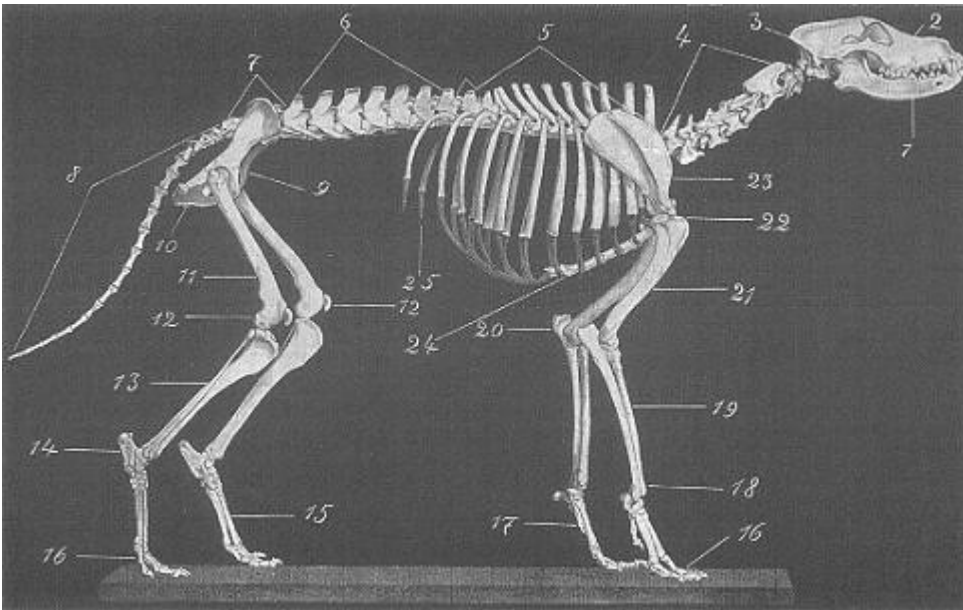


Skelett des Hundes



Quelle: "The German Shepherd Dog in Word and Picture" by Capt. Max v. Stephanitz

Darstellung des Knochengerüsts:

1. Unterkiefer - Mandibula
2. Oberschädel - Cranium
3. Hinterhaupt - Occipital
4. Halswirbelsäule (7) - Vertebrae cervicis
5. Brustwirbel (13) - Vertebrae thoracicae
6. Lendenwirbel (7) - Vertebrae lumbalis
7. Kreuzbein (3) - Os Sacrum
8. Schwanzwirbel - Vertebrae caudalis
9. Becken - Os Ileum
10. Sitzbein - Os ischii
11. Oberschenkelbein - Os femoris
12. Kniegelenk - Articulatio genus u. Patella
13. Wadenbein u. Schienbein - Fibula u. Tibia
14. Fersenbein - Ossa tarsi u. Calcaneus
15. Mittelfußknochen - Ossa metatarsalia
16. Vorder- u. Hinterzehenknochen - Phalanges pedis
17. Vordermittelfußknochen - Ossa Metacarpalia
18. Vorderfußwurzelknochen - Ossa carpi
19. Speiche u. Elle - Radius u. Ulna
20. Ellenbogengelenk - Articulatio cubiti
21. Oberarmbein - Humerus
22. Schultergelenk - Articulatio humeri u. Sternum
23. Schulterblatt - Scapula
24. Rippenbogen u. Brustbein - Arcus costalis u. Sternum
25. Rippenknorpel - Cartilago costalis